

# Dispositifs d'imagerie médicale

## Dispositifs d'imagerie médicale

*Master Images, Sciences et Technologies de l'Information*

Intervenants : A. Daurat, V. Noblet, F. Rousseau

# Supports de cours

- Accès depuis la page web des intervenants
  - LSIT, équipe MIV

<http://lsiit-miv.u-strasbg.fr/miv>

- Accès direct :

[http://lsiit-miv.u-strasbg.fr/miv/index.php?contenu=dispositifs\\_imagerie\\_medicale.php](http://lsiit-miv.u-strasbg.fr/miv/index.php?contenu=dispositifs_imagerie_medicale.php)

# L'imagerie médicale

- Définition:
  - Procédé permettant d'examiner le patient sans opération
- Principe:
  - obtenir une représentation visuelle d'informations médicales : signal 1D, image 2D, image 3D, image 4D etc.

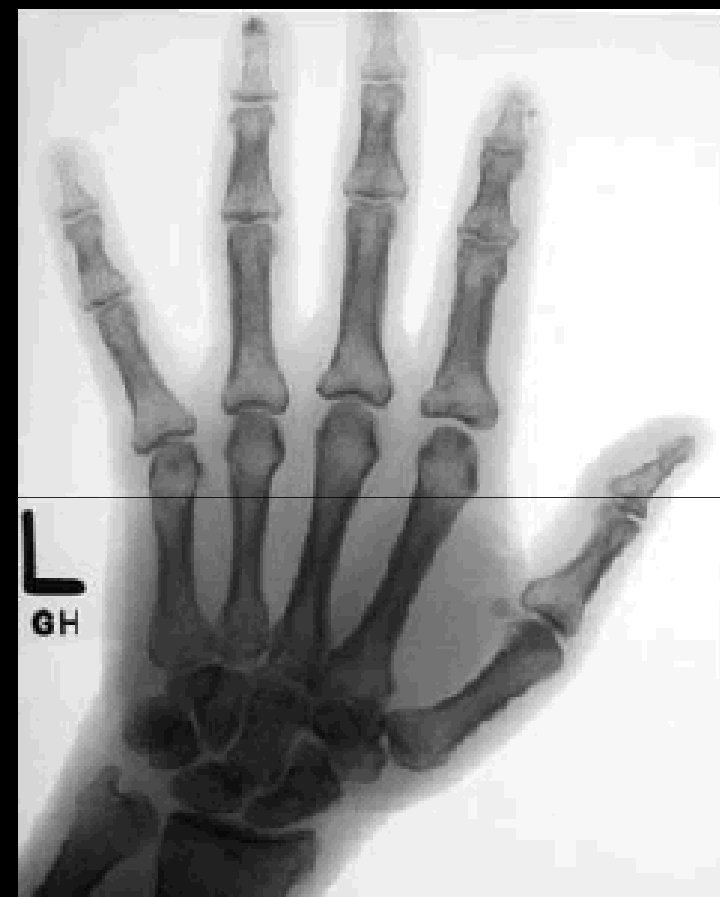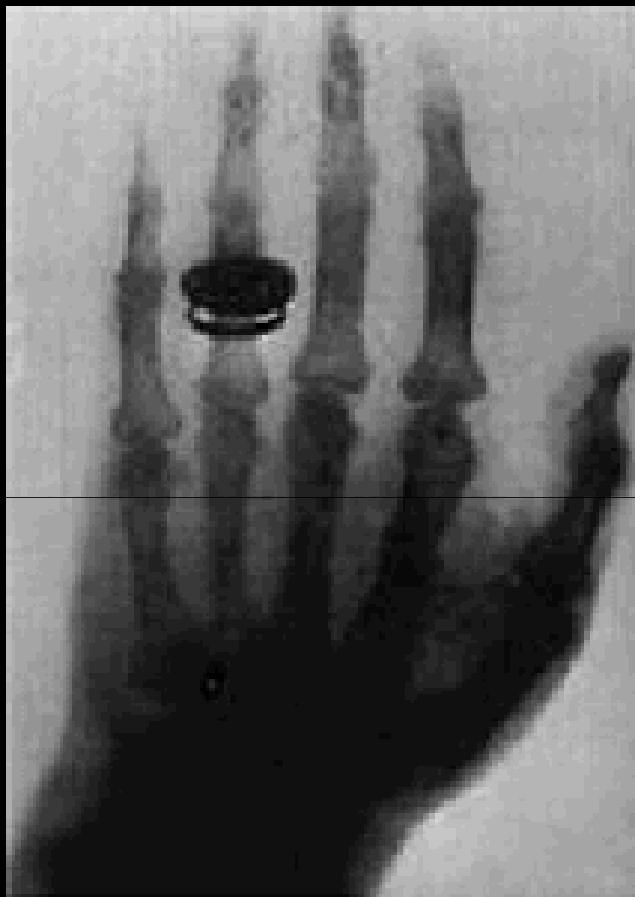# L'imagerie médicale

- Au sens large:
  - acquérir et traiter des données médicales
- Utilisation:
  - diagnostic
  - thérapeutique
  - physiologique

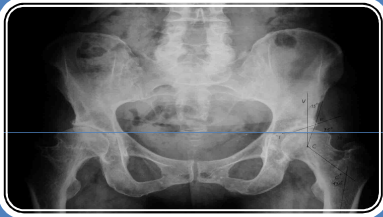


# Historique

- Radiographie conventionnelle

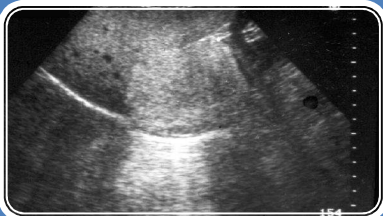

# Historique



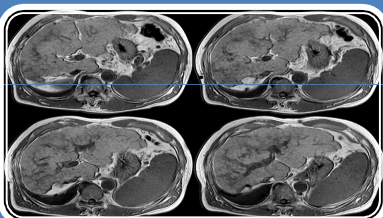
## Rayons X

- 1895 : découverte du principe des rayons X par Rontgen
- 1972 : scanner mis au point par Mc Cornack et Hounsfield



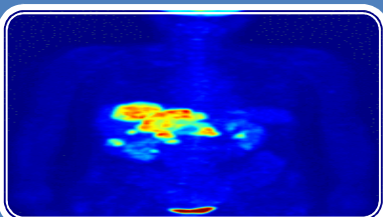
## Ultrasons

- 1915 : propagation des ultrasons (SONAR)
- 1955 : première échographie par Edler



## IRM

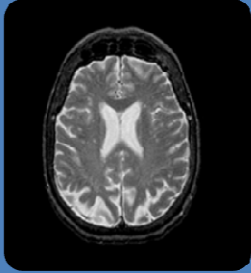
- 1945 : découverte de la résonance nucléaire par Purcell et Bloch
- 1973 : première image IRM d'un animal par Lauterbur



## Nucléaire

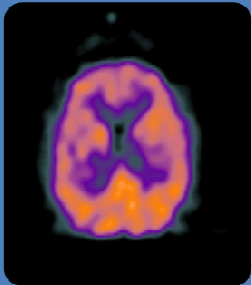
- 1934 : découverte de la radioactivité naturelle par Becquerel et Curie
- 1990 : développement de la médecine nucléaire

# Trois types d'imageries (complémentaires)



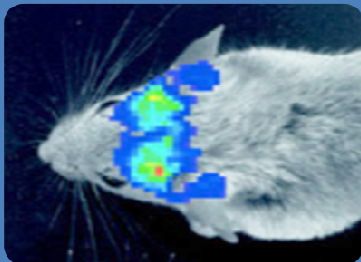
## Imagerie morphologique ou anatomique

- Sert à étudier l'anatomie
- Point clef : la résolution spatiale des images



## Imagerie fonctionnelle

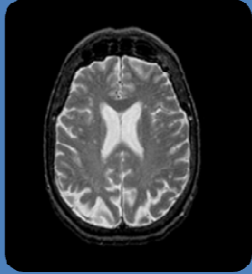
- Sert à étudier des phénomènes biochimiques ou physiologiques
- Point clef : spécificité de la substance utilisée pour étudier le phénomène physiologique



## Imagerie moléculaire

- Visualise directement ou non des gènes ou des protéines
- Point clef : spécificité de la substance utilisée pour étudier le phénomène physiologique

# Imagerie anatomique



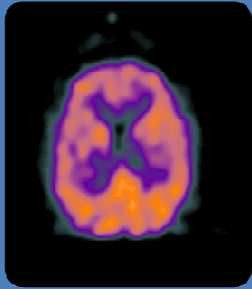
## Imagerie morphologique ou anatomique

- ⑩ Sert à étudier l'anatomie
- ⑩ Point clef : la résolution spatiale des images

## Modalités:

- ⑩ Radiographie, Scanner X, IRM, échographie
- ⑩ Résolution spatiale : de l'ordre de 1mm

# Imagerie fonctionnelle



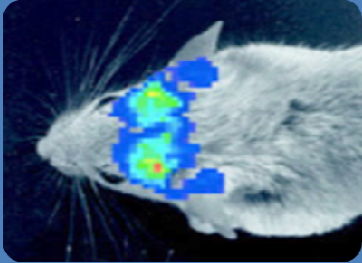
## Imagerie fonctionnelle

- ⑩ Sert à étudier des phénomènes biochimiques ou physiologiques
- ⑩ Point clef : spécificité de la substance utilisée pour étudier le phénomène physiologique

## Modalités:

- ⑩ Majoritairement l'imagerie nucléaire (imagerie scintigraphique, TEP, SPECT) mais également les autres modalités (IRM, échographie, Scanner X)
- ⑩ Electrophysiologie, thermographie
- ⑩ Résolution spatiale : de l'ordre de 4 à 12 mm

# Imagerie moléculaire



## Imagerie moléculaire

- ⑩ Visualise directement ou non des gènes ou des protéines
- ⑩ Point clef : spécificité de la substance utilisée pour étudier le phénomène physiologique

## Modalités:

- ⑩ SPECT, TEP, IRM, Scanner X, imagerie optique
- ⑩ Résolution spatiale moins cruciale

# Modalités d'image

Radiographie

Scanner

Médecine  
Nucléaire

Ultrasonographie

IRM

Imagerie optique

Imagerie  
électromagnétique

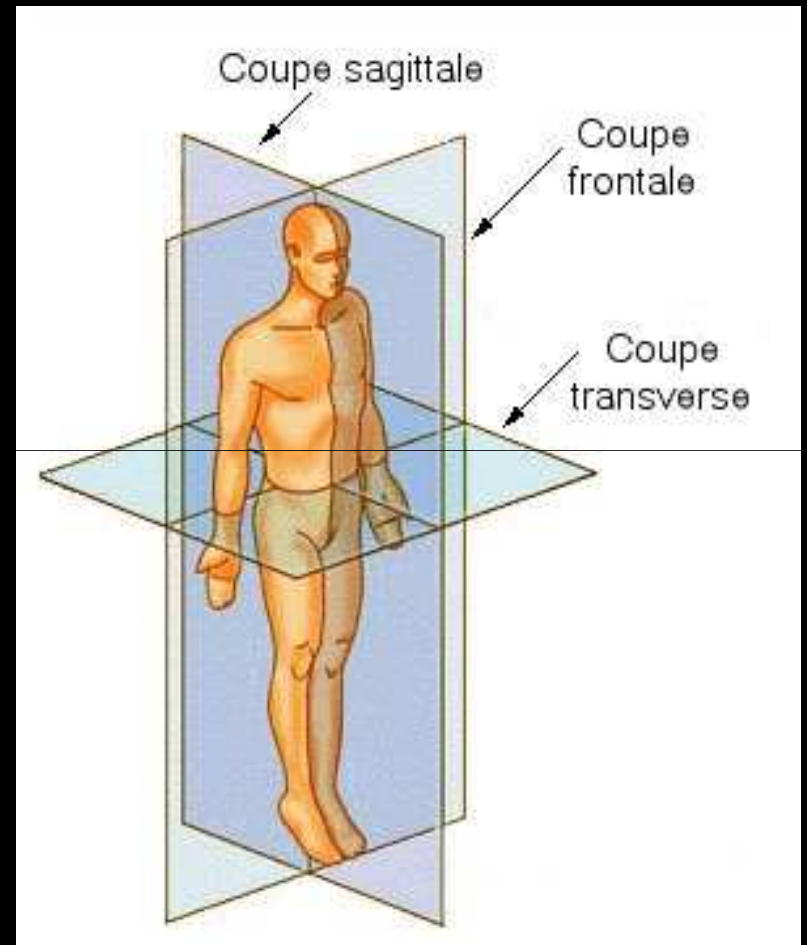
# Caractéristiques

- Pour chaque type d'imagerie :
  - physique sous-jacente
  - dispositif d'acquisition
  - formation des images (différenciation des tissus)
  - caractéristiques des images (dimensions, résolution, artefacts, bruit, etc.)
  - Imagerie statique ou dynamique
  - avantages / inconvénients
  - applications



# L'imagerie médicale

- Système de référence en anatomie
  - Plan médian ou plan sagittal
  - Plan axial ou transversal
  - Plan coronal ou frontal



# Modalités d'image

Radiographie

Scanner

Médecine  
Nucléaire

Ultrasonographie

IRM

Imagerie optique

Imagerie  
électromagnétique

# Radiographie

## Radiographie

- Radiographie, radioscopie
- 1895, Röntgen

## Physique sous-jacente

- Rayons X (onde électromagnétique)
- $10^{19}$ Hz, 20 à 150 KeV
- Paramètre mesuré : coefficient d'atténuation

## Dispositif d'acquisition

- Impression photographique d'un film argentique classique par le faisceau de rayons X

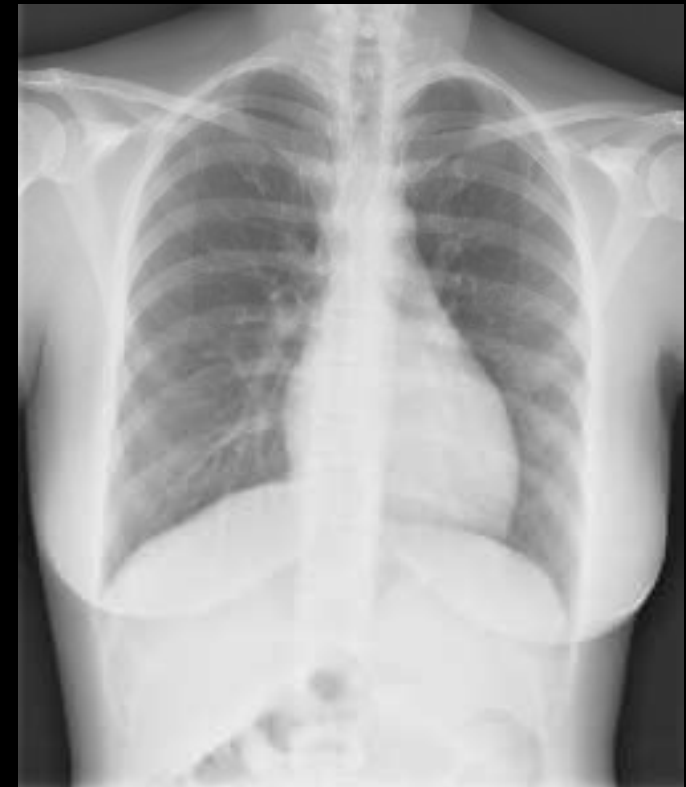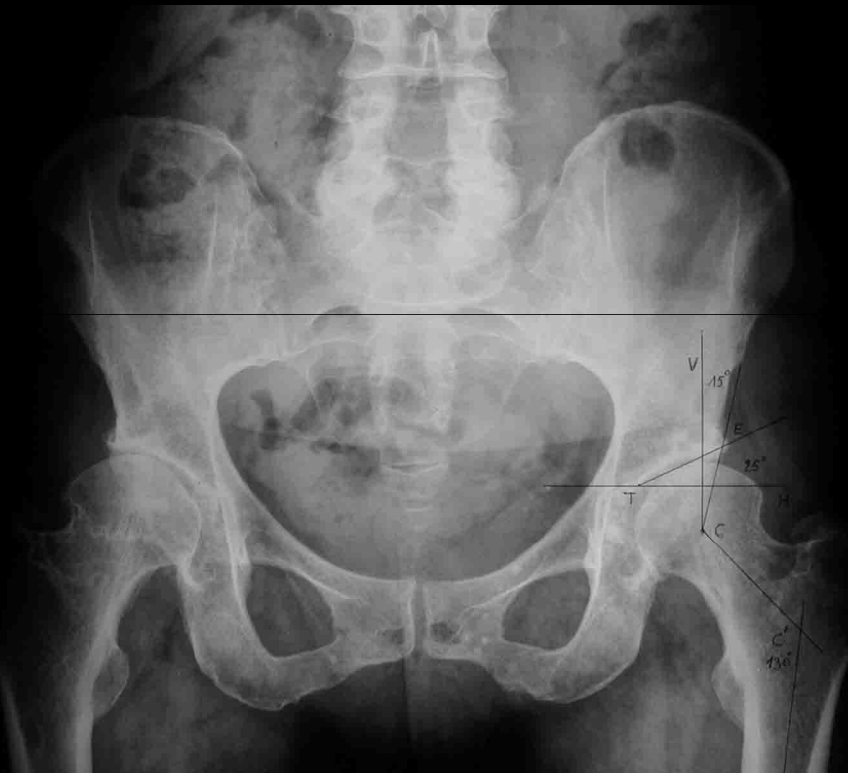## Formation des images

- Obtention par projection
- Numérisation des images

# Radiographie

## Caractéristiques des images

- Résolution : 0.1 mm
- Temps d'acquisition : 0.02s à 3s



# Radiographie

## Avantages

- Examen rapide

## Inconvénients

- Radiations ionisantes
- La multiplication d'examens peut-être néfaste

## Applications

- La radiologie « standard » : les structures osseuses et articulaires ainsi que les poumons
- Avec produit de contraste : examens digestifs, urinaires, arthrographie

# Modalités d'image

Radiographie

Scanner

Médecine  
Nucléaire

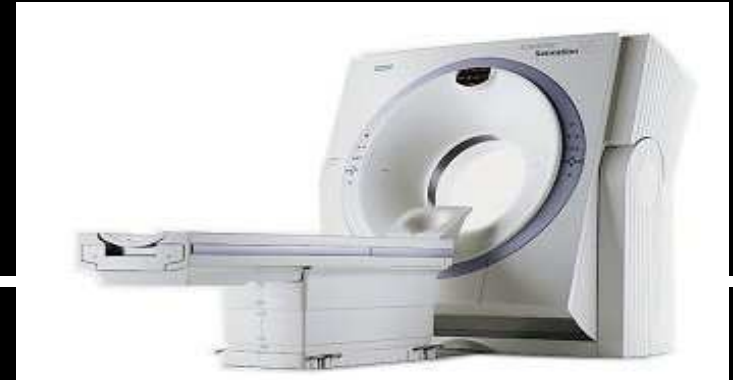Ultrasonographie

IRM

Imagerie optique

Imagerie  
électromagnétique

# Scanner



## Scanner

- Scanner X | Tomodensitométrie (TDM) | Tomographie axiale calculée | Computerized Tomography (CT-scan)
- 1972, G. Hounsfield

## Physique sous-jacente

- Rayons X (mesure du coefficient d'atténuation)
- $10^{19}$ Hz, énergie des photons : 20 à 150 KeV

## Dispositif d'acquisition

- Rayons X envoyés par un tube et reçus par un détecteur

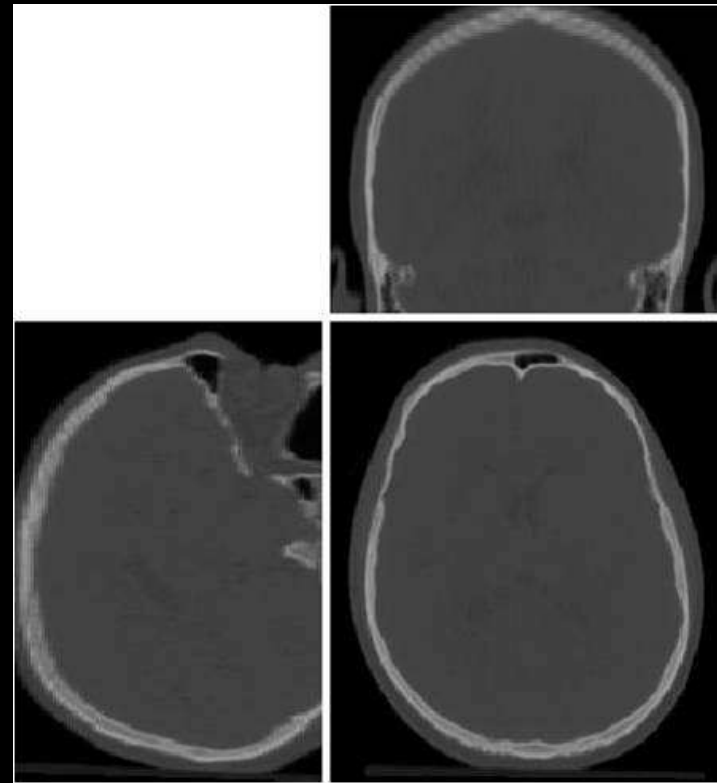
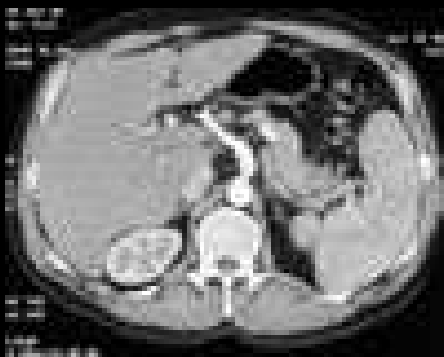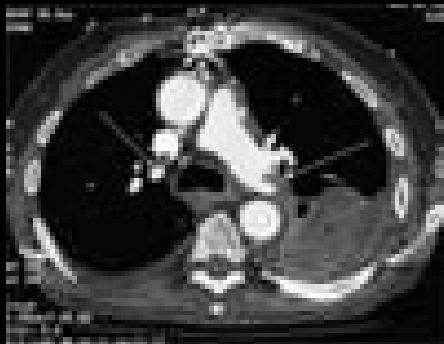## Formation des images

- Imagerie en coupes
- Reconstruction tomographique (problème inverse)

# Scanner

## Caractéristiques des images

- Résolution : 1x1x1 mm
- Temps d'acquisition : 2s à 30s / image
- Niveaux de gris absolus





# Scanner

## Avantages

- Bonne résolution spatiale
- Examen rapide
- Coût du scanner

## Inconvénients

- Examen irradiant
- La multiplication d'examens peut-être néfaste

## Applications

- Scanner thoracique, abdominal, pelvien
- Lésions osseuses, pathologies vasculaires
- Egalement avec produit de contraste

# Modalités d'image

Radiographie

Scanner

Médecine  
Nucléaire

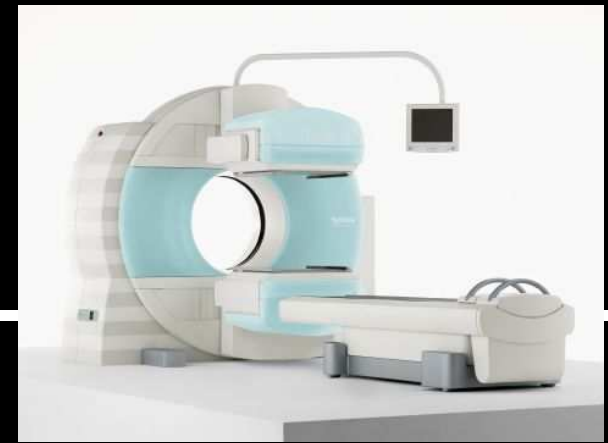
Ultrasonographie

IRM

Imagerie optique

Imagerie  
électromagnétique

# Imagerie nucléaire



## Imagerie nucléaire

- Tomographie d'émission monophotonique (TEMP | SPECT)
- Tomographie à émission de positons (TEP | PET)

## Physique sous-jacente

- Traceur radioactif qui émet des rayonnements
- $5 \cdot 10^{19}$  Hz, énergie des photons : 70 à 500 KeV
- Paramètre mesure : la concentration radioactive

## Dispositif d'acquisition

- Détection de photons émis par le traceur
- Acquisition de projections

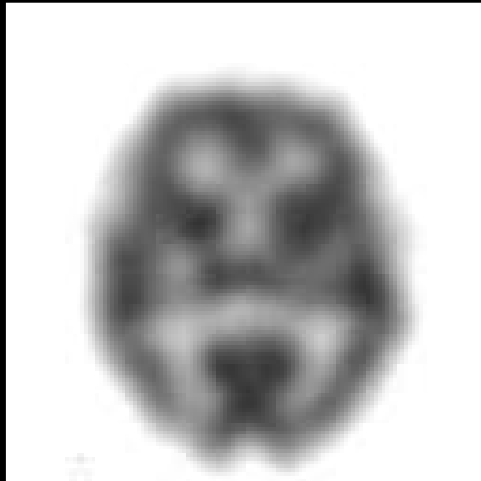
## Formation des images

- Imagerie en coupes
- Reconstruction tomographique (problème inverse)

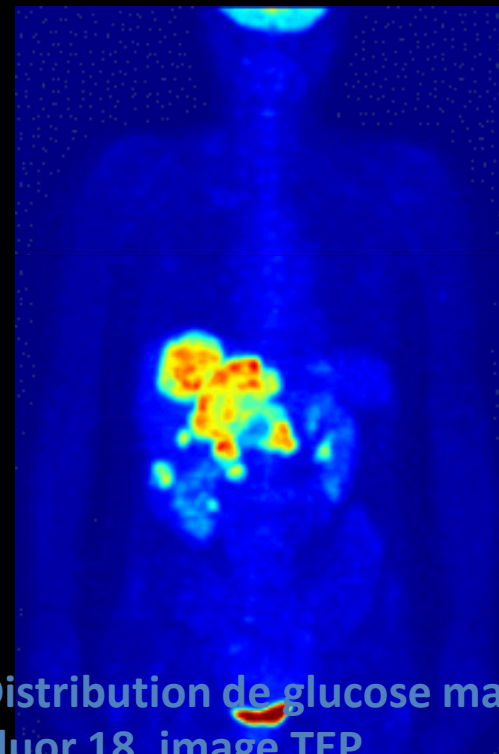
# Imagerie nucléaire

## Caractéristiques des images

- Résolution : 2 à 5 mm
- Temps d'acquisition : 10 à 30mn / examen



TEMP (image cérébrale)



Distribution de glucose marquée au Fluor 18, image TEP

# Imagerie nucléaire

## Avantages

- Images physiologiques

## Inconvénients

- Rayonnement ionisant

## Applications

- Cardiologie, pathologie ostéo-articulaire, pneumologie, oncologie, etc.

# Modalités d'image

Radiographie

Scanner

Médecine  
Nucléaire

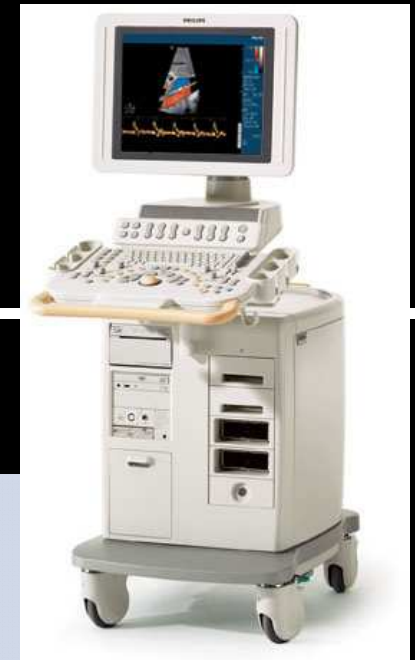Ultrasonographie

IRM

Imagerie optique

Imagerie  
électromagnétique

# Ultrasonographie



## Ultrasonographie

- Echographie | échotomographie
- Echographie doppler

## Physique sous-jacente

- Ondes sonores de haute fréquence
- $5 \cdot 10^6 \text{ Hz}$
- Paramètre mesuré : impédance

## Dispositif d'acquisition

- Sonde en contact avec le patient émet et reçoit des ondes ultrasonores

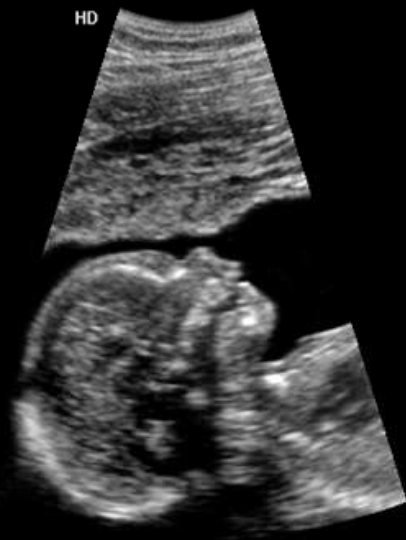## Formation des images

- Imagerie en coupes
- Enveloppe du signal reçu

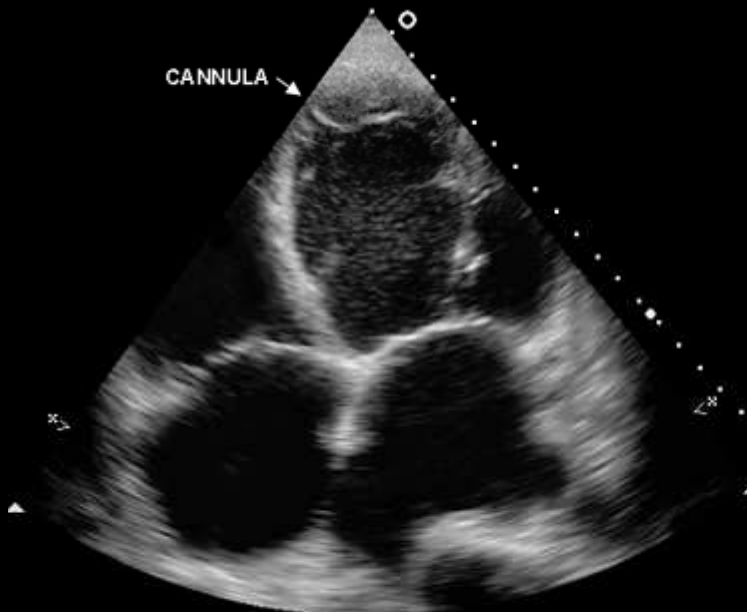
# Ultrasonographie

## Caractéristiques des images

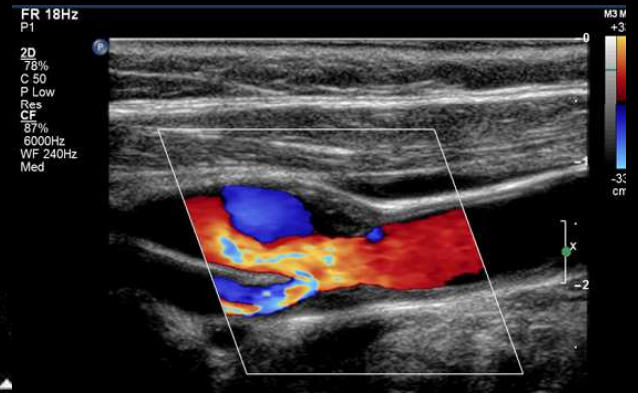
- Résolution :  $< 1$  mm
- Temps d'acquisition : « temps réel »



Obstrétique



Cardiologie



Vasculaire



# Ultrasonographie

## Avantages

- Equipement de faible coût, portable
- Non ionisant, innocuité, examen rapide

## Inconvénients

- Qualité de l'image
- Imagerie limitée par le type d'acquisition
- Opérateur dépendant

## Applications

- Obstétrique, Cardiologie, Gastro-entérologie
- Employée dans presque toutes les spécialités médicales pour affirmer un diagnostic (pneumologie urologie, ophtalmologie, gynécologie, ....)

# Modalités d'image

Radiographie

Scanner

Médecine  
Nucléaire

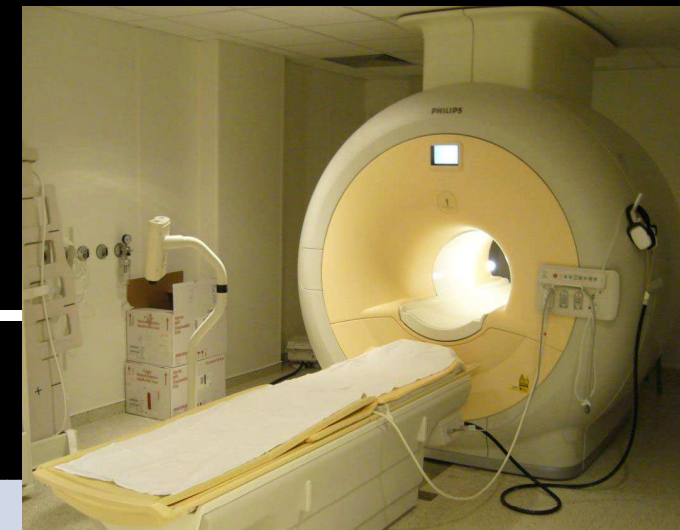Ultrasonographie

IRM

Imagerie optique

Imagerie  
électromagnétique

# IRM



## IRM

- IRM anatomique
- IRM fonctionnelle
- IRM de diffusion
- IRM spectroscopique

## Physique sous-jacente

- Phénomène de résonance magnétique nucléaire
- Paramètre mesuré : densité en proton, T<sub>1</sub>, T<sub>2</sub>

## Dispositif d'acquisition

- Aimant qui permet de créer des champs magnétiques

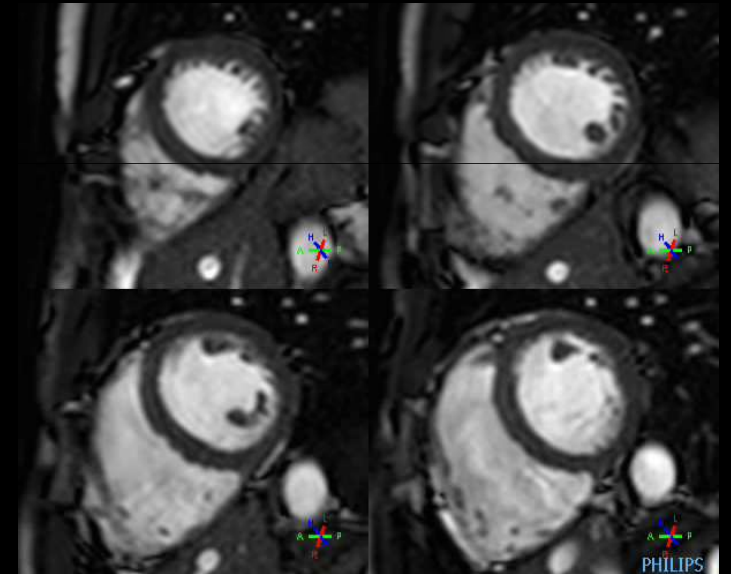
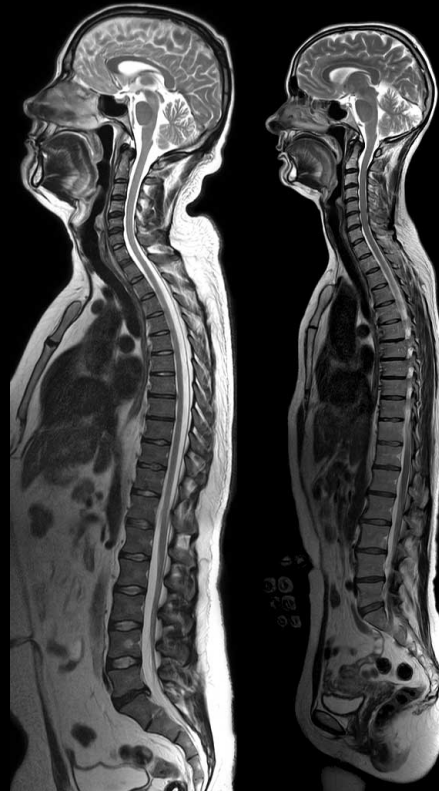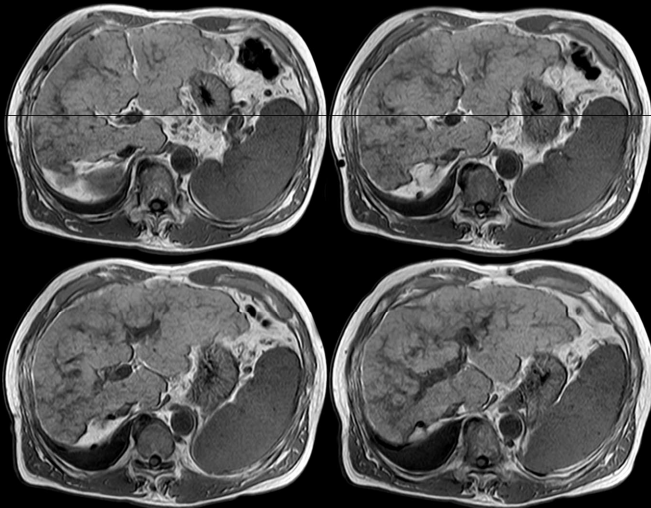
## Formation des images

- Imagerie en coupe ou 3D
- Nécessite des techniques de reconstruction

# IRM

## Caractéristiques des images

- Résolution : de l'ordre du mm
- Temps d'acquisition : 1 à 20mn / séquence



# IRM

## Avantages

- Bon contraste pour les tissus mous
- Qualité de l'image
- Non invasif, non ionisant

## Inconvénients

- Ne permet pas d'imager les tissus durs
- Prix de l'équipement
- Inconfort lors de l'examen

## Applications

- Tout ou presque
- Visualiser les artères (angio-IRM)
- Visualiser l'« activité » du cerveau (IRMf)
- Visualiser les faisceaux de matière blanche (DTI)

# Modalités d'image

Radiographie

Scanner

Médecine  
Nucléaire

Ultrasonographie

IRM

Imagerie optique

Imagerie  
électromagnétique


# Imagerie optique

- 3 techniques photoniques:
  - Imagerie par transillumination
  - Imagerie de fluorescence
  - Tomographie par cohérence optique
- Avantage : innocuité
- Limitations : forte absorption par les tissus biologiques



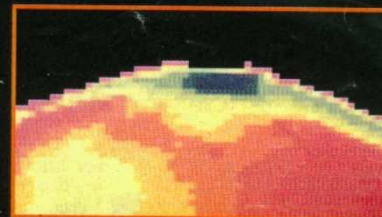
# Imagerie optique

## Mammographie optique par transillumination



Cette technique consiste à émettre des photons à l'aide d'un laser et à recueillir puis analyser ceux qui ont traversé les tissus. L'image (a) prise en rayons X montre une tumeur bénigne visible en jaune sur l'image de transillumination (b). Celle-ci est obtenue à partir de deux éclairages à deux longueurs d'onde qui révèlent mieux les contrastes (c et d). L'image (e) en rayons X fait apparaître une tumeur maligne qu'on voit nettement en transillumination (f : en vert).

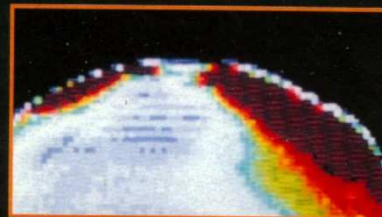
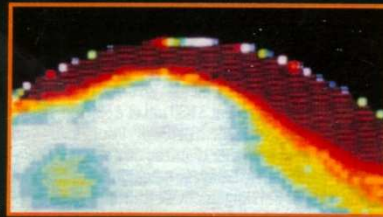
Image reconstituée d'un sein normal en fausses couleurs



a

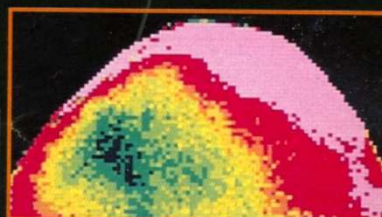
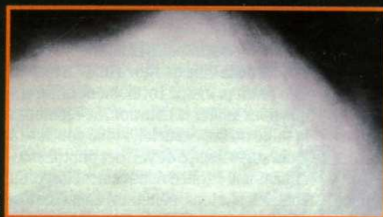b

Images en rayon X (a) et par transillumination (b) d'un sein à tumeur bénigne. Balayage à 830 nm (c) et 630 nm (d)



c

d



e

f

Images en rayons X (e) et par transillumination (f) d'un sein à tumeur cancéreuse



# Modalités d'image

Radiographie

Scanner

Médecine  
Nucléaire

Ultrasonographie

IRM

Imagerie optique

Imagerie  
électromagnétique

# MEG-EEG : Imagerie électromagnétique

## MEG-EEG

- MEG : Magnétoencéphalographie (1970's)
- EEG : électro-encéphalogramme (1929)

## Physique sous-jacente

- MEG : mesure des champs magnétiques
- EEG : Mesure de l'activité électrique

## Dispositif d'acquisition

- MEG : capteurs de champ magnétique très sensibles, à base de supraconducteurs basse température
- EEG : électrodes

## Formation des « images »

- Problème direct / Problème inverse
- Nécessite des techniques de reconstruction

# MEG - EEG

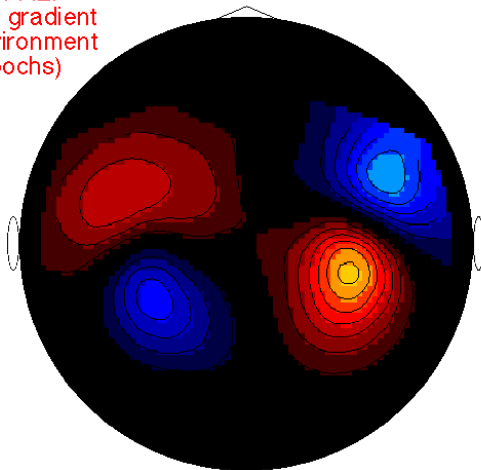
## Caractéristiques des images

- Résolution spatiale: quelques mm
- Résolution temporelle : 1ms (500ms en IRMf)

## Applications


- Imagerie cérébrale (informations complémentaires à l'IRMf)

MEG of AEP  
3rd order gradient  
open environment  
(50 epochs)



MEG 0.121 sec

EEG of AEP  
re-refered to joined ears  
open environment  
(50 epochs)



MEG 0.121 sec

# Dispositifs d'imagerie médicale

- Classification par la physique
- Modalités vues dans ce cours:
  - scanner X
  - imagerie nucléaire (TEP, TEMP)
  - imagerie par résonance magnétique
  - échographie
  - tomographie optique
  - EEG, MEG

# Liens avec le traitement d'images

- Reconstruction
- Améliorer la qualité des images
- Extraire le contour d'organes, classification
- Détecter et reconnaître des pathologies
- Modélisation
- Fusion d'information
- Visualisation
- Analyse fonctionnelle et neurosciences
- Aide au diagnostic, à l'intervention et au suivi thérapeutique

# Sources

- Z.-H. Cho, J.P. Jones and M. Singh. *Foundations of Medical Imaging*. Wiley Interscience, 1993
- J. Giron, F. Joffre. *Bases physiques et évolution de l'imagerie radiologique*. Masson, 1993
- A. Blum. *Scanographie volumique multicoupe*. Masson, 2002
- J.M. Bourgeois, M. Boynard, P. Espinasse. *L'image par échographie*. Sauramps médical, 1995
- Cours d'Irène Buvat, U678 Inserm
- Philips Medical System
- Wikipédia